



Adenoidne vegetacije ili

KADA ODSTRANITI treću mandulu

Prof.dr.sc. Ivica Klapan, dr. med.
Specijalist otorinolaringologije
i subspecijalist plastične kirurgije
glave i vrata,
Redoviti profesor,
Medicinski fakulteti Sveučilišta
u Zagrebu i Osijeku



Adenotomija se svrstava među najčešće kirurške zahvate u otorinolaringologiji i jedan je od najčešćih zahvata u dječjoj dobi. Upravo se zato često postavlja pitanje u kojoj je mjeri ona zapravo opravdana.

ŠTO JE ADENOTOMIJA?

Riječ je o kirurškom odstranjenju tzv. trećeg krajnika (stručno: adenoidnih vegetacija, lat. *vegetationes adenoideae*). Obavlja se rutinski od kraja 19. stoljeća, kada je prvi put učinjena u Danskoj, jer se tada saznalo da vegetacije uzrokuju različite smetnje u nosu i uhu. Odstranjenje nepčanih tonzila (krajnika), za razliku od vegetacija, radilo se već prije više od 2000 godina. Skrivena lokacija vegetacija (gornje ždrijelo) smatra se „odgovornom“ za kasnije postavljanje indikacije za kirurško liječenje vegetacija od gotovo dva tisućljeća.

Adenoidne vegetacije su neparni krajnik koji se smjestio

na stražnjoj stijenci krova nosnog ždrijela, iza stražnjih otvora nosne šupljine. Riječ je zapravo o nakupini limfnog tkiva koje se razvija već u 16. tjednu trudnoće. Ima važnu ulogu u obrani organizma od infekcije jer se nalazi na samom početku dišnog puta, te je zapravo mjesto na kojem mikroorganizmi i strane tvari dolaze u kontakt s obrambenim (imunskim) sustavom, baš kao što nepčani krajnici stoje na početku probavnog trakta. Manja su djeca posebno sklona čestim infekcijama zbog nezrelosti

„Prvi put adenotomija je učinjena u 19. stoljeću u Danskoj“

obrambenog sustava pa je taj krajnik kod njih često fiziološki uvećan. Prisutan je već kod novorođenčeta i ubrzo počinje njegova hipertrofija (uvećavanje). Obično se uvećavaju dok dijete ne naraste do dobi od 5 do 7 godina, kada se polagano počinje povlačiti. Iako nije sporna njihova uloga u obrani organizma od infekcija, u isto vrijeme one mogu biti mjesto gdje se bakterije zadržavaju i razmnožavaju te mogu uzrokovati kronične tegobe u sinusima, upale uha i oštećenja sluha. U njima se često mogu naći patogeni mikroorganizmi, koji uzrokuju upale gornjeg dišnog sustava. Od njih su najčešći hemofilus, streptokoki i stafilokoki te pneumokok.

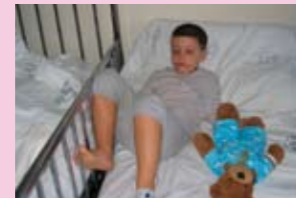UPALE UHA

Važna komplikacija izraženih adenoidnih vegetacija su upale srednjeg uha (*otitis media*) i izljev tekućine u srednje uho (serozni otitis). Još nije u potpunosti jasno jesu li česte upale uha i izljev tekućine u srednje uho (serozni otitis) posljedica isključivo mehaničke opstrukcije Eustahijeve tube ili postoji i uloga stalno prisutnih bakterija unutar vegetacija.

Također, kao posljedica javljaju se i česte kronične upale sinusa zbog zadržavanja bakterija u njima. One također

Mama savjetuje

OPERACIJA KRAJNIKA



Prije dvije godine Petar je zbog učestalih upala grla i gnojnih angina trebao na operaciju tj. vađenje svih triju krajnika. Od prijateljice sam čula za apartman te da imam mogućnost biti s njim u bolnici. Naravno, ni trenutka se nisam dvoumila. Pošto je na odjelu samo jedan apartman, trebalo je čekati 8-9 mjeseci do

slobodnog termina i sva sreća što nije bio hitan slučaj pa smo si mogli priuštiti pričekati. U bolnici smo proveli dvije noći. Došli smo dan prije operacije, a dan poslije bili pušteni na kućnu njegu. Mogu slobodno reći da smo mi primjer da boravak u bolnici može ostati u lijepom sjećanju. Petar je operaciju i oporavak podnio kao pravi heroj, vjerujem da mu je u tome dosta pomoglo moje prisustvo. Zato, mame i tate, ako vam se pruži prilika da budete sa svojim djetetom u takvoj situaciji, nemojte to propustiti. Za one koji ipak neće dobiti tu priliku, jer samo

je jedan apartman, da vas utješim; što se tiče odnosa bolničkog osoblja na odjelu Uho, grlo, nos KBC-a Split prema malim pacijentima, stvarno sam bila ugodno iznenađena s koliko se ljubavi i pažnje odnose prema svoj djeci. Svako dijete nakon operacije dobije po jednu medicinsku sestru samo za sebe, koja od operacije pa dok dijete ne ode kući sjedi uz njegov krevet i pazi na njega. Stoga možete biti mirni i sigurni u to da će vaše dijete dobiti svu potrebnu pažnju i njegu.

Mama Tina i Petar (4), Split

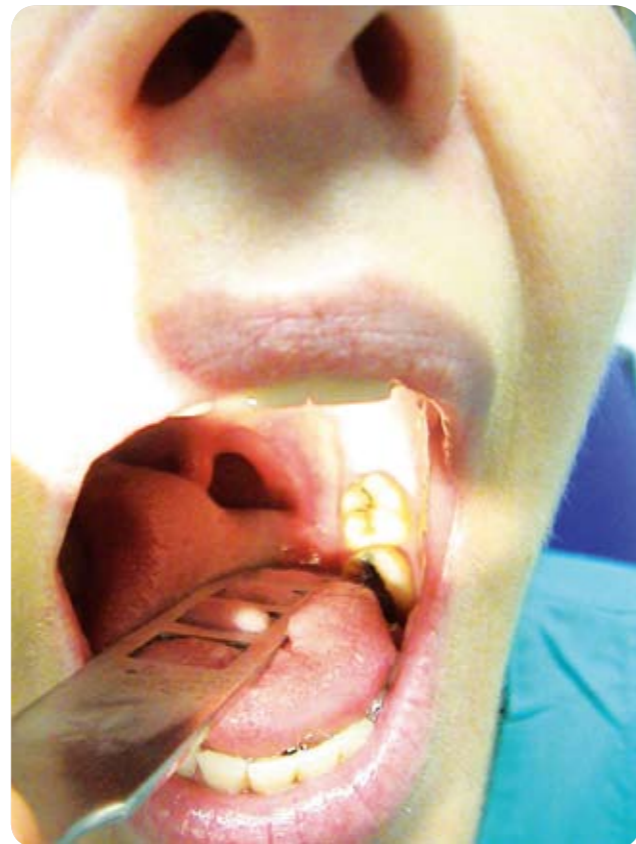KADA OPERIRATI?

Do tegoba dolazi kada treći krajnik (tzv. adenoidne vegetacije) zbog svog povećanja uzrokuje različite promjene u okolnim organima. Simptomi po kojima se može pretpostaviti da kod djeteta postoji uvećan treći krajnik su sljedeći: otežano disanje kroz nos, posebno noću, uz često disanje kroz usta, hrkanje i glasno disanje po noći, dijete

loše spava i često se budi. Rjeđe ona može dovesti do zaostajanja u razvoju uz tipičan izraz lica: otvorena usta, pospan izgled, sekrecija iz nosa, bljedoća kože lica. Dakle, ako uvećan treći krajnik uzrokuje spomenute simptome u jačoj mjeri te se pregledom djeteta zaista ustanovi da je treći krajnik njihov uzrok, najčešće se pribjegava adenotomiji.

„Adenotomija je jednostavan i rutinski kirurški zahvat koji se radi u kratkotrajnoj općoj anesteziji“

se uvodi u nosnu šupljinu), koji može biti spojen na endovideokameru kojom možemo zabilježiti na CD-u cijeli tijek pregleda, položaj, oblik i rasprostranjenost adenoidnih vegetacija u gornjem ždrijelu. Ova pretraga daje najpotpunije podatke o postojanju i veličini vegetacija. Adenotomija je jednostavan i rutinski kirurški zahvat koji se radi u kratkotrajnoj općoj anesteziji. Riječ je o tome da se posebnim instrumentom (nožem prstenastog oblika), pristupajući kroz usta, postruže područje nosnog ždrijela. Ponekad nakon ovog zahvata može treći krajnik ponovo narasti i uzrokovati slične tegobe, pa je zahvat potrebno ponoviti i duži niz godina poslije prvog zahvata.



Druga važna činjenica je ta da je nosni dio ždrijela, dakle upravo dio gdje se taj krajnik smjestio, povezan uskim kanalom (tzv. Eustahijeva tuba) sa šupljinom srednjeg uha. Bilo koji poremećaj funkcije tog kanala (pa tako i vegetacije) uzrokuje nedostatan prozračivanje srednjeg uha. Posljedica toga je poremećena mehanika titranja bubnjića i slušnih koščića, prijeko potrebnih za normalan sluh, te zbog toga sluh slabi. Tada možemo primijetiti da dijete npr. pojačava televizor ili mora sjesti u prve klupe, ako se radi o školskom djetetu. Kod takve je djece prije odluke o adenotomiji potrebna dobra obrada sluha, koja uključuje mjerenje tlaka u srednjem uhu (timpanometrija), a kod starije djece snimanje sluha (audiometrija). Te će pretrage pokazati koliko je oštećen

kirurško odstranjenje trećeg krajnika.

KADA NE OPERIRATI?

Kirurški će se zahvat izbjegavati kod djece koja imaju neku od bolesti koje usporavaju zgrušavanje krvi (hemofilija) i druge nasljedne bolesti koagulacije. Ako se ipak procijeni da zahvat zbog težine simptoma treba učiniti, može se izvesti uz adekvatnu prijeoperativnu pripremu. Zahvat također treba odgoditi u slučaju da dijete dobije neku od zaraznih bolesti dišnog sustava (gripa, prehlada), dok se ona ne izliječi. Također bi trebalo ocijeniti omjer između koristi i štete kod djece s rascjepom nepca i mišićnom distrofijom, jer im ovaj zahvat može pogoršati govor. Radi se o tome da kod te djece postoji slabost mišića mekog nepca. Odstranjenjem vegetacija stvara se novi zračni prostor koji slabi

„Simptomi po kojima se može pretpostaviti da kod djeteta postoji uvećan treći krajnik su otežano disanje kroz nos, posebno noću, uz često disanje kroz usta i hrkanje“

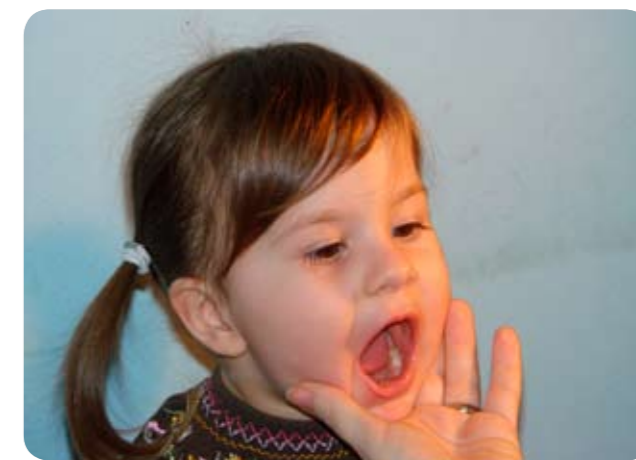sluh i pomoći u odluci o adenotomiji. Osim toga, zatvorenost Eustahijeve tube vegetacijama može uzrokovati i učestale upale srednjeg uha bakterijskog porijekla. Ako djeca imaju više od 3-4 godine, tada se postavlja indikacija za operaciju.

Ako su vegetacije dovoljno velike da uzrokuju otežano disanje kroz nos, dijete udiše nedovoljno zagrijan i pročišćen zrak, što može biti uzrok čestih upala dišnih puteva, ali i srčanih tegoba (tzv. plućno srce). To je svakako razlog za


mišići mekog nepca ne mogu dovoljno zatvoriti što dovodi do poremećaja u formiranju glasa.

Također postoji mišljenje da nije potrebno učiniti zahvat ako dijete ima česte upale dišnih puteva, a vegetacije nisu toliko da ometaju disanje kroz nos. U takvim su slučajevima one čak i korisne, jer predstavljaju mjesto obrane od mikroorganizama. Kod pojedine djece s Downovim sindromom postoji nestabilnost zgloba između prvog i drugog vratnog kralješka, pa je također potreban oprez.

M&B



„Do tegoba dolazi kada treći krajnik zbog svog povećanja uzrokuje različite promjene u okolnim organima“



Zagreb, Illica 191 A, 1. kat, tel: 01/ 2222-736, tel/fax: 01/ 2222-737
e-mail: poliklinika.klapan@vodatel.net, www.poliklinika-klapan.com

Mama savjetuje



Prije mjesec dana Elena je izvadila treću mandulu u Varaždinskoj bolnici. Ja sam si uzela slobodno da budem s njom – plaća se 210 kuna po danu, ali nije bilo slobodnog kreveta za mene, pa smo se u

dogovoru s liječnicima vratile doma i došle sljedeći dan ujutro u 7 sati na odjel. Nakon što smo se smjestile, u 8.30 sati dobila je infuziju i injekciju za smirenje, a u 8.50 su je odveli na operaciju. Sama operacija, s pripremanjima, trajala je kojih dvadesetak minuta i poslije je bila još toliko u šok-sobi, a onda je došla natrag u „našu“ sobu. Svakako bi preporučila da budete s djetetom ondje jer sama operacija nije strašna, ali

poslije dijete ne smije plakati, a to je malo teže postići ako nema nikoga pokraj sebe da ga smiri. Naime, dijete ima malo problema s gutanjem slane, koju stalno pljuje, kašlje, boli ga... Jednostavno s njime treba biti netko da mu pomogne jer se ne smije naprezati a kamoli plakati. Najgore je dok povraća, a kako je rana „friška“, onda si možete misliti kako to izgleda. Ako se vadi treća mandula, ide se isti dan doma, a ako se vade sve tri, ostaje se tu noć u

bolnici. Kasniji oporavak traje kojih sedam dana. Dijete treba piti puno tekućine, jesti laganu hranu koju ne mora žvakati, najbolje pudinge, montiče, čokolino, juhice, a nakon nekoliko dana polako i ostalo. Može imati i temperaturu nekoliko dana, a i bolovi su prisutni. U tom se slučaju mogu dati čepići ili sirupi. Elena je uzimala Dalsy. Sve u svemu, brzo se oporavila i sada je sve ok.

Mama Petra i Elena (5)